BAB II
TINJAUAN PUSTAKA

2.1. Tinjauan Pustaka

2.1.1. *Rat Stroke Model*

Penelitian laboratorium model stroke dengan hewan coba umumnya menggunakan hewan-hewan kecil (misalnya mencit, tikus, kelinci) karena penggunaan hewan kecil ini lebih mudah murah dan dapat di terima dari segi etika di bandingkan menggunakan hewan lain yang lebih besar. Selain alasan tersebut maka antomi pembuluh darah otak, fisiologi tubuh yang mirip dengan manusia, serta ukuran tubuh yang tidak terlalu besar akan mempermudah pemantauan parameter penelitian (Fluri *et al.,* 2015).

2.1.2 Klasifikasi

Model stroke dibagi menjadi dua kategori. Model pertama adalah model yang dikembangkan untuk mempelajari stroke dan untuk mengetahui faktor resiko kerusakan pembuluh darah, misalnya aterosklerosis, hiperkolesterolemia, dan hipertensi. Model kedua adalah model untuk mempelajari mekanisme cedera otak pathofisiologi serta berfungsi sebagai pengembangan uji terapi stroke (Bacigaluppi *et al*., 2010).

Model stroke kedua terbagi menjadi dua yaitu *focal cerebral ischemia* (FCI) dan *global cerebral ischemia* (GCI). FCI ialah terjadinya penurunan aliran darah pada bagian tertentu di otak, sedangkan GCI ialah terjadinya penurunan kritis aliran darah pada seluruh bagian otak atau pada bagian otak depan (forebrain) (Bacigaluppi *et al.,* 2010).

Bagian otak depan akan menerima serta memproses informasi sensorik, pemahaman bahasa, berpikir, memahami, serta pengendalian terhadap fungsi motorik.otak bagian depan ini terbagi menjadi dua bagian utama yaitu diencephalon dan telencephalon. Diencephalon yang berisi struktur-struktur seperti hipotalamus dan talamus serta berfugsi sebagai pengontrol motorik, pengendalian fungsi otonom serta ikut berperan penting dalam penyampaian informasi sensorik. Pada bagian telencephalon berisi bagian terbesar yang ada di otak, dan korteks cerebral yang dimana bagian ini sangat berperan penting dalam pemrosesan informasi aktual pada otak.

Teknik GCI dapat di lakukan dengan beberapa cara, yaitu '*four vessel occlusion method*' (4VO), dan *two vessel occlusion* (2VO). 4VO terdiri dari pengoklusian arteri carotis comunis (CCA) secara *reversibel* dengan mengkombinasikan pengikatan

permanen pada arteri vertebralis melalui elektro kauterisasi. Hasilnya Otak depan bilateral (bilateral forbrain) dan batang otak (*brainstem*) mengalami iskemik dengan presentase kerusakan otak yang tinggi. 2VO menginduksi hipotensi dalam rentang waktu tertentu atau di sebut juga sebagai *Bilateral common carotid arteries occlusion* (Nanri & Watanabe 1999). (Gambar. 1).

Kerusakan segera setelah iskemik akan mengakibatkan terjadinya pannecrosis yang di tandai oleh wilayah primer yang mengalami kerusakan setelah infark serebral, neuron serta sel-sel glia (Dihné *et. al*,. 2002). Model BCCAO mengakibatkan perlukaan neuron CA1 hippocampus, putamen dan neokorteks. Pengamatan histopatologi otak Mongolian Gerbils menunjukkan adanya focus nekrosis kecil pada cortex dan ganglia basalis, BCCAO yang terjadi selama 10 menit mampu menyebabkan kematian neuron di hippocampus. Ganguan perilaku dan memori terjadi sesuai durasi hipoperfusi.

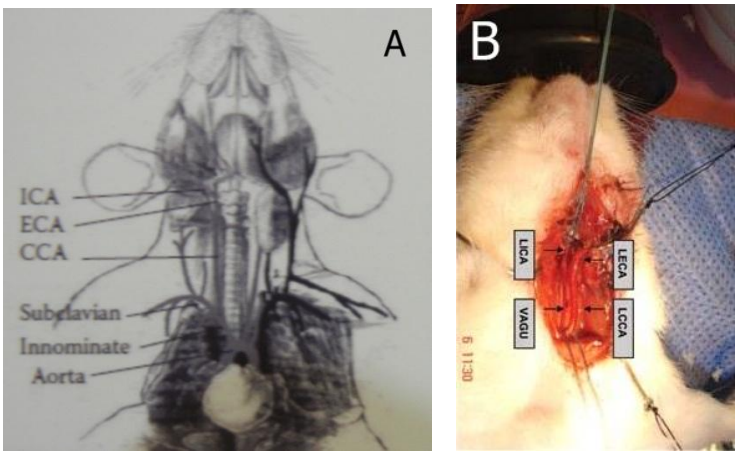

Gambar. 1. Anatomi leher tikus (A) Vaskularisasi daerah leher tikus (ICA *Internal Carotic Artery*, ECA *external carotic artery*, CCA *Common Carotic Artery*) (B). LECA (left external carotid artery), LICA (left internal carotid artery), LCCA(left commun carotid artery), VAGU (nerves vagus) (IBRC, 2013; Calloni *et al*., 2010).

2.1.3.Teknik BCCAO

Induksi iskemik cerebral unilateral menggunakan modifikasi teknik Koizomi. Sebelum operasi dimulai lakukan adaptasi tikus selama beberapa hari, dan latihan pengukuran motorik tikus. Selama operasi tikus dianastesi menggunakan isofluorane (4-5% induksi, 1,5-2% pemeliharaan dan 300 mmHg O2) atau eter. Tikus diletakkan di platform steril dan jaga suhu rectal tikus pada temperatur 37 ± 1°C. Penurunan suhu

dapat menyebabkan perbaikan iskemia (van der Worp *et al.*, 2007). Penanganan awal yang cepat dengan durasi pendek hypotermia dapat mencegah penigkatan tekanan intrakranial (ICP) 24 jam pasca stroke pada tikus muda (Murtha *et al.*, 2014a/ 2015).

Langkah pertama adalah membersihkan permukaan leher anterior tikus. Insisi vertikal bagian median leher anterior, eksplorasi leher anterior dan dilakukan irisan pada glandula submandibular. Musculus sternocleidomastoideus kanan diinsisi bagian medial dan setelah arteri karotis komunis tampak maka dilakukan ligasi arteri karotis komunis (Gambar. 2).

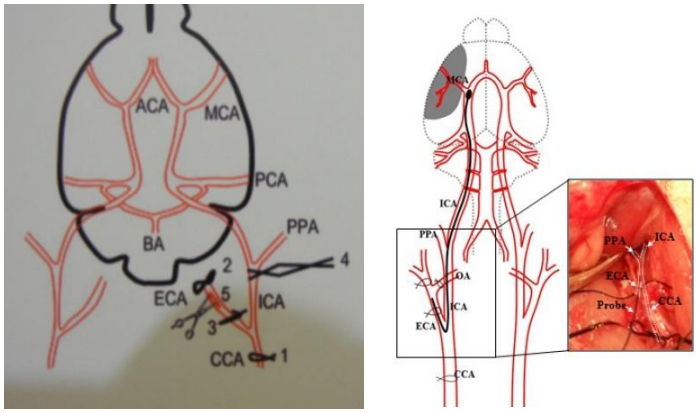

Gambar. 2. Skema ligasi arteri pada *rat stroke model*. (1) Ligasi di arteri carotis comunis, (2 dan 3) ligasi arteri karotis eksterna, (4) ligasi arteri carotis interna (IBRC, 2013; Lee *et al*., 2014).

Tabel 1. Variasi durasi BCCAO

Setelah operasi, tikus diletakkan di kandang transparant dengan suhu ruangan (25°C). Perilaku

Referensi	Durasi BCCAO (menit)	Durasi Reperfusi (menit)	Otak	Histopatologi
Singh *et al*., 2007	30	45	Forebrain	Gliosis, infiltrasi limfosit, edema otak, astrositosis
Nandagopal *et al*., 2010	10-15		Forebrain, CA1 hippocampus	
Lapi *et al*., 2012	30	60		
Deb *et al*., 2012	15			
Aktürk *et al*., 2014	30			
Barbhuiya *et al*., 2015	15	72 jam		
Kumar & Sastry., 2012	10-15	24 jam		
Chandrasekhar *et al*., 2010	30	60		
Rekabi *et al*., 2015	30	60		
Cai *et al*., 2016	20	72 jam		
Marik *et al*., 2016		48 jam		

behavior, *rolling fits*, *seizures* and *mortality* yang terjadi dalam 48 jam pasca operasi (IBRC, 2013; Molina *et al*., 1999). Penilaian makroskopis iskemik pada cerebral dapat menggunakan teknik pewarnaan TTC. Pewarnaan TTC dapat dilakukan 48 jam setelah infark (Marik.*et al*., 2016).

Studi literature menunjukkan bahwa ada beberapa variasi durasi BCCAO dan durasi *reperfusion* pasca BCCAO yang dapat menyebabkan iskemia pada otak (Tabel 1).

2.2. Pemilihan Hewan Coba pada Iskemia Model

2.2.1 Spesies

Sebagian besar penelitian stroke menggunakan hewan coba berukuran kecil, seperti tikus dan kelinci. Keuntungan menggunakan jenis hewan tersebut adalah lebih murah dan memenuhi kelayakan etik (Fluri *et al*., 2015).

STAIR merekomendasikan bahwa hasil signifikan dalam suatu uji coba obat pada satu spesies harus diverifikasi pada spesien lainnya, baik menggunakan model oklusi permanen maupun transien (Fluri *et al*., 2015).

Pada penelitian ini jenis tikus yang di gunakan adalah tikus (*Rattus norvegicus*) galur Wistar

2.2.2 Jenis Kelamin

Penelitian preklinis neuroprotektan harus mempertimbangkan jenis kelamin hewan coba karena banyak data empiris dan pustaka yang menunjukkan bahwa penyakit stroke dipengaruhi oleh gender. Data empiris menunjukkan bahwa kejadian stroke dipengaruhi oleh jenis kelamin, yaitu laki-laki lebih banyak mengalami stroke dibandingkan perempuan. Penelitian membuktikan bahwa kerusakan otak akibat stroke pada perempuan lebih sedikit. Hormone steroid akan melindungi otak perempuan (Herson & Traystman 2014).

2.3 Neuroglia

Neuroglia merupakan suatu matriks jaringan penunjang khusus yang berfungsi memberi nutrisi pada sel-sel saraf. Neuroglia terbagi menjadi beberapa diantaranya adalah mikroglia, astrosit, oligodendroglia, dan sel schwan. (Gambar. 3). adalah gambaran morfologi sel neuroglia.

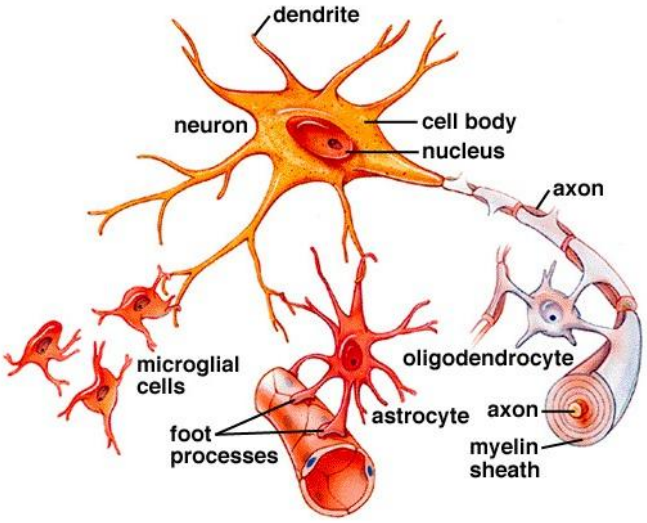

Gambar. 3. Gambaran dan morfologi sel neuroglial (Sylvia 1996).

2.3.1 Mikroglia

Mikroglia adalah jenis sel glial yang tergolong sebagai sel imun pada sistem saraf pusat (SSP). Mikroglia, sel glial terkecil ini dapat memfagosit serta membersihkan debris sistem saraf pusat. Mikroglia tergolong sebagai turunan dari sel fagosit lainnya, seperti sel dendritik dan makrofag. Cara kerja dari microglia ialah, Ketika terjadi Perubahan pada otak yang sehat mengakibatkan pengaktifan mikroglia segera setelah diaktifkannya sinyal bahaya dan microglia akan mengalami

perubahan besar baik morfologi dan fungsi yang meliputi pembesaran, proses penebalan, produksi protein proinflamasi, perubahan perilaku dalam proliferasi, migrasi, dan fagositosis (Wang *et al.,* 2013)

2.3.2 Astrosit

Astrosit atau Astroglia berfungsi sebagai penyedia nutrisi neuron dan mempertahankan potensial biolelektrik. Selain itu, sebuah studi baru-baru ini menunjukkan bahwa pada tikus mengatakan bahwa stroke dapat mengakibatkan astrosit bertransformasi menjadi neuron dewasa pada lokasi yang mengalami ganguan (Magnusson *et al.,* 2014)

Astrosit dibedakan atas:

1. Astrosit fibrosa, memiliki beberapa juluran panjang ialah astrosit fibrosa yang terletak pada dan ubstansia putih.
2. Astrosit protoplasmatis, memiliki banyak cabang-cabang pendek yang dapat dalam substansi kelabu.

Badan sel Astrosit berbentuk seperti bintang dengan banyak tonjolan yang rata-rata berakhir pada pembuluh darah '*foot processes'*.

2.3.3. Oligodendrosit

Oligodendrocytes, sel myelin pembentuk dalam SSP, sangat penting untuk penyebaran potensial aksi di sepanjang akson, dan tambahan berfungsi untuk mendukung neuron dengan memproduksi faktor neurotropik. Beberapa peninjauan, kami terdapat bukti bahwa oligodendrocytes juga memiliki fungsi kekebalan tubuh yang kuat, dan mengungkapkan bahwa sahnya sel ini juga termasuk sebagai reseptor imun bawaan, menghasilkan serta menanggapi kemokin dan sitokin yang memodulasi respon imun di SSP.

Beberapa hasil peninjauan memberikan bukti bahwa selama berlangsungnya stres di otak, oligodendrocytes dapat memicu

2.3.4. Sel Schwann

Sel Schwann adalah neuron unipolar, seperti oligodendrosit. Neurolema adalah membran sitoplasma halus yang dibentuk oleh sel - sel Schwann. Neurolema merupakan pelindung dan penyokong bagi akson.

Neuroglia secara struktural memang menyerupai neuron, akan tetapi neuroglia tidak dapat menghantarkan impuls saraf sebagaimana neuron. Beberapa penelitian menunjukkan bahwa sel-sel glial dari otak memiliki kemampuan untuk mengubah tanda gen mereka dan mengubah menjadi jenis sel saraf lainnya. Selain itu, peran dari sel glial tidak lepas dari peran sitokin dan telah terbukti terlibat dalam pengaturan peran mikroglia saat neurogenesis setelah stroke, diantaranya TNF-a, SDF-1a, IGF-1, BDNF,, MMP dan MCP-1 (Ruan *et al*., 2015).

2.4 . Toluidin Blue (TB)

Toluidin Blue (TB) (tolonium klorida) merupakan zat warna metachromatic acidophilic yang selektif terhadap noda komponen jaringan asam (sulfat, karboksilat, dan radikal fosfat) (Epstein JB *et al*.,1992). TB memiliki afinitas terhadap asam nukleat, dan juga mengikat material nuklear jaringan dengan kandungan DNA dan RNA yang tinggi (Epstein JB *et al*., 1997). Ini adalah anggota dari kelompok thiazine dan sebagian larut dalam air dan alkohol (Gandalfo S *et al.*,2006).

Toluidin biru telah banyak digunakan sebagai pewanarna dalam suatu mukosa dan juga telah di temukan pada pengaplikasian bagian jaringan karena komponen tertentu yaitu metachromaticnya. Ada dua teknik pewarnaan vital, yaitu, pewarnaan intravital dalam tubuh hidup (in vivo) dan pewarnaan supravital atau pewarnaan luar tubuh, biasanya diterapkan pada preparat dari sel yang ingin di deteksi. TB relatif mendeteksi pada perbedaan mutlak antara sel normal dan ganas dan jaringan.

2.4.1 Prinsip

Pewarnaan TB pada jaringan berdasarkan pada prinsip metachromasia. pewarna bereaksi dengan jaringan untuk menghasilkan warna yang berbeda dari yang dari pewarna asli dan dari sisa jaringan. Metachromasia ditemukan pada tahun 1875 oleh Cornil, Jurgens, dan Ranvier. Metachromasia penting karena sangat selektif dan hanya

struktur jaringan tertentu *metachromatically*. Ini adalah fenomena dimana pewarna dapat menyerap cahaya pada panjang gelombang yang berbeda tergantung konsentrasi dan sekitarnya dan memiliki kemampuan untuk mengubah warna tanpa mengubah struktur kimianya.

Metachromasia dikaitkan dengan penumpukan kation pewarna pada kelompok anionik dalam jaringan. Penumpukan gelombang pendek akan mempanjang gelombang serapan maksimum, mengakibatkan pergeseran *hypsochromic*, sehingga panjang gelombang maksimum dalam spektrum cahaya yang ditransmisikan saat pewarnaan sebagai warna merah bukan biru (Kumar GL *et al*., 2010). Zat yang dapat diwarnai dengan cara ini disebut chromotropes dan mereka termasuk mucins, sel mast, dan sebagainya.

Chromotropes membawa kelompok asam dengan kepadatan minimal tidak lebih dari 0,5 nm antara kelompok bermuatan negatif yang berdekatan. Ini mengubah warna pewarna metachromatic. Pada prinsipnya, pada gaya van der Waals pewarna akan membentuk ikatan menjadi dimer, trimer, atau polimer. Bentuk lain yang memainkan peran yang lebih rendah adalah hidrogen dan ikatan hidrofobik. Ada tiga bentuk metachromasia alpha (α), beta (β), dan gamma (g) memberikan berbagai warna seperti pada (Tabel. 2) berikut:

Tabel. 2. Berbagai bentuk metachromasia (Gokul & Akhil 2012).

Tipe	Warna	Struktur	Kesimpulan
α-ortochoromatic	Blue	Monomerik	Negatif
β-metacromatic lemah	Ungu	Dimer dan Trimer	Positif palsu
γ-metacromatic kuat	Merah	Polymerik	Positif kuat

Pergeseran warna selalu dari pewarna biru atau ungu menjadi kuning atau merah yang berarti penyerapan warna bergeser ke panjang gelombang yang lebih pendek, dan hanya menyisakan panjang gelombang terpanjang untuk dilihat. Hal ini diyakini mewakili polimerisasi pewarna. Metachromasia membutuhkan air antara molekul pewarna untuk membentuk polimer dan tidak dapat bertahan pada dehidrasi dan pembersihan. Spektrum penyerapan TB dengan jaringan orthochromatic maksimum di sekitar 630 nm dan hasil pewarnaan adalah biru dan jika nilai metachromatic spektrum serapan maksimum berada pada 480-540 nm akan berwarna merah. Pada gaya Van der Waals, tarikan antara TB dan polyanions akan berkontribusi mengikat DNA atau RNA seperti halnya ikatan hidrofobik (Gokul & Akhil 2012).

Senyawa yang bertanggung jawab untuk metachromasia diidentifikasi sebagai heparin, kaya heteroglycan setengah sulfat diester. TB adalah pewarna kationik lemah hidrofilik kecil. Melekat pada DNA atau RNA, di kromatin atau substansi Nissl, pewarna ini memiliki warna biru. Melekat pada glikosaminoglikan, di butiran sel mast atau matriks tulang rawan, pewarna menampilkan warna metachromatic ungu. TB biasanya diterapkan dari larutan air asam lemah. DNA, RNA, dan GAG kemudian polyanionic, sedangkan sebagian besar pada protein yang terprotonasi dan polikationik. Dengan demikian warna dasar kation mengalami pertukaran dengan kation jaringan seluler yang terkait dengan berbagai *polyanions*, sebuah proses yang disebut pencelupan dasar. pertukaran ion entropi ini terdorong karena peningkatkan keacakan dari sistem. Karena protein polikationik tidak terkait dengan kation mobile, pertukaran ion tidak dapat terjadi meminimalkan pewarnaan latar belakang sehingga saat terjadinya ikatan warna TB akan berubah. TB juga dapat digunakan untuk pewarnaan bagian beku karena cepatnya proses pewarnaan (10-20 s) dan lebih jelas dari sel (Gokul & Akhil 2012).

Perubahan fisik yang membawa perubahan warna ini ialah untuk pemeriksaan tetapi juga membantu dalam mengidentifikasi situs yang membutuhkan biopsi dan menggambarkan margin dari lesi, sehingga diagnosis yang lebih tepat waktu dan bermanfaat pada pengobatan dini dan pembedahan. Meskipun spesifisitas teknik ini

kurang pada lesi yang tidak mencurigakan tetap menunjukkan serapan TB (karena faktor iritasi dan inflamasi) harus dievaluasi kembali setelahnya.

2.4.2 Jenis touludine blue

Pemeriksaan TB terbagi menjadi beberapa jenis cara penggunaan dan pembuatan diantaranya:

1. Pembuatan dan penggunaan toluidine O dengan cara *paraffin sections*

Tabel. 3.

Kimia	Campuran kimia
Toluidin biru O (C.I. 52040) Etanol Air sulingan	Toluidine larutan zat warna biru: 0,1 g toluidin biru dilarutkan dalam 100,0 mL air suling
Prosedur pewarnaan Bagian immuno-berwarna yang melewati air suling dan perwarna: -Cairan Toluidine biru 10-20 menit - Air suling Beberapa bilasan di bawah control mikroskopis - 96% *ethanol* 1 menit Slide yang di dehidrasi dalam etanol absolut, dibersihkan di *xilena* atau *xylene* pengganti dan dipasang dimedia resin bawah kaca pelindung	

2. Pembuatan dan penggunaan toluidine O dengan cara *semithin resin*

Tabel.4.

Kimia	Campuran kimia
Toluidin biru O (C.I. 52040) Sodium borat Etanol Air sulingan	Toluidine larutan zat warna biru: 1,0 g natrium borat dilarutkan dalam 100,0 mL air suling ditambah 1,0 g toluidin biru aduk sampai pewarna dilarutkan menyaring sebelum digunakan
Prosedur pewarnaan Pada cara Semithin dipasang pada kaca slide dan dikeringkan pada slide hangat. bagian kering Akan berwarna: - Campuran Toluidine pewarna biru 1-2 min, dinginkan - Air suling Beberapa bilasan - 96% etanol 2 dips - *Etanol absolut* 2 x 1 menit Slide yang di dehidrasi dalam etanol absolut, dibersihkan di *xilena* atau *xylene* pengganti dan dipasang dimedia resin bawah kaca pelindung	

3. Pembuatan dan penggunaan toluidine O dengan cara pewarnaan nuclear

menurut Mayer dan Metzner

Tabel. 5.

Kimia	**Campuran kimia**
Toluidin biru O (C.I. 52040) *Iron amonium sulfat* (amonium besi sulfat) Etanol Air suling	Toluidine larutan zat warna biru: 0,1 g toluidin biru dilarutkan dalam 100,0 mL air suling Campuran *Iron amonium sulfat*: 3,0-5,0 g dilarutkan dalam air suling
Prosedur pewarnaan Bagian immuno-berwarna yang melewati air suling dan perwarna: - Campuran *Iron sulfat amonium* 45 min - Air Suling Bilas - Campuran toluidin pewarna biru 10-20 menit - Membedakan dalam 50% *etanol* Sampai zat warna tak terlihat lagi - 96% *ethanol* 1 min Slide yang di dehidrasi dalam etanol absolut, dibersihkan di *xilena* atau *xylene* pengganti dan dipasang dimedia resin bawah kaca pelindung	

* Pewarna dan bahan kimia lainnya dalam pewarnaan histologis dapat menjadi racun. Tangani dengan hati-hati

Studi mikroskopis mikroglia, astrosit dan oligodendrocytes, menyarankan penggunaan TB karena cukup akurat untuk mengidentifikasi berbagai jenis neuroglia akan tetapi akurasi glia dewasa terbukti sulit. Penggunaan semithin (1 um) bagian diwarnai dengan toluidin biru untuk identifikasi glial mendapat dukungan dari Griffin, illis & Mitchell (1972). Penggunaan jenis dari touluidin biru pada glial dapat menggunakan bagian semithin (Sturrock 1976).

2.5 Neuroglia dan Iskemia Otak

Obstruksi akut arteri serebri akan mengakibatkan terjadinya penurunan aliran darah pada bagian otak yang tervaskularisasi oleh arteri tersebut. Ketika terjadi kerusakan pada jaringan otak, maka bagian tersebut adalah *ischemic core*. Area di sekitar ischemic core yang mengalami penurunan aliran darah disebut sebagai daerah penumbra (Gambar. 4). Daerah ini mengalami kerusakan neuroglia yang lebih sedikit dibandingkan *ischemic core* akibat adanya pembuluh darah kolateral dari jaringan sekitarnya yang tidak mengalami iskemik. Derajat dan durasi penurunan aliran darah akan menentukan daerah iskemik (Majid, 2014).

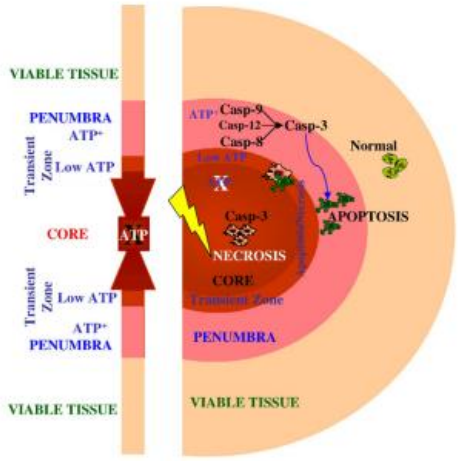

Gambar. 4. Sebuah kerusakan otak prototipe selama iskemia serebral: inti, daerah di mana sel mengalami nekrosis. Wilayah sekitarnya inti disebut penumbra iskemik, situs mode tertunda kematian sel (apoptosis) karena ketersediaan ATP. Selanjutnya, zona transien di-antara inti dan penumbra kemungkinan untuk menggabungkan inti jika CBF tidak dipulihkan di awal. Wilayah penumbra dikelilingi oleh daerah jaringan yang layak.Mehta *et al.*, *(*2007).

Sesaat setelah terjadi iskemik maka akan terjadi perubahan molekuler pada neuron. Hal ini diinisiasi oleh penurunan energi seluler akibat terganggunya proses fosforilasi oksidatif dan penurunan produksi ATP. Kegagalan pompa NaKATP ase dan pompa ion lainnya merupakan faktor penting dalam mekanisme kematian sel di area *ischemic core* (Majid, 2014).

Kerusakan pada sel glial di perantarai oleh sel astrosit, jenis sel glial yang paling melimpah serta bertanggung jawab terhadap metabolisme dan dukungan trofik ke neuron. Astrosit berperan dalam pengendalian cairan ruang intraseluler dan ekstraseluler, serapan glutamate, metabolisme, neurotransmisi normal dan juga dalam pembentukan *Blood–Brain Barrier* (BBB) (Araya *et al*., 2008). Selain itu jaringan neurovaskular terdekat dengan pembuluh darah adalah astrosit dan neuron, sehingga pada saat terjadinya iskemik otak, astrosit, makrofag, dan mikroglia akan memproduksi kemokin.

Pada awalnya neuron dan sel glia mengalami depolarisasi akibat masuknya natrium, clorida, calcium dan air ke sitoplasma. Sebaliknya, kalium keluar meninggalkan sel menyebabkan perubahan muatan ekstraseluler. Kegagalan energi dan perubahan muatan ion, peningkatan glutamat sehingga terjadi hipereksitabilitas reseptor NMDA dan AMPA menyebabkan peningkatan kadar kalsium intraseluler (Majid, 2014). sehigga

ketika diamati pada zona perbatasan infark, akan di temukan tingginya konsentrasi glutamat dan K + (Busch *et al.*, 1996; Martins-Ferreira *et al.*, 2000).

Hipereksibilitas menyebabkan fenomena depolarisasi di sekitar area iskemik. Peningkatan kalsium yang disertai dengan asidosis dan depolarisasi area sekitar iskemik akan menginisiasi kerusakan, diikuti oleh proses inflamasi dan aktivasi apoptosis. Kemudian Penigkatan glutamate akan mengstimulasi reseptor NMDA dan masuknya kalsium, kalsium yang masuk akan mengaktifkan beberapa enzim sensitif kalsium intraseluler, seperti *neuronal nitric oxide synthase* (nNOS), *death-associated protein kinase* (DAPK), *DAPK related protein kinase-1* (DRP-1) dan *Ca2+/CaM-dependent kinases* (CaMKs). nNOS akan mengakibatkat terjadinya stres oksidatif, DAPK dan DRP-1 dapat menginduksi terjdinya kerusakan membran yang berujung pada nekrosisnya sel dan CaMKs yang akan berperan pada proses apoptosis dan nekroptosis.

Stress oksidatif juga akan mengakibatkan terjadinya nekrosis, apoptosis atau nekroptosis tergantung pada keparahan stres yang di alami. Stress oksidatif menginduksi sinyal yang dapat menyebabkan kerusakan membrane protein DNA secara langsung dengan mengfagmen untai DNA sehingga akan terjadi apoptosis. Apoptosis melibatkan protein kunci, seperti caspase, apoptosis-inducing factor (AIF) dan protein turunan Bcl2 (Mehta *et al.*, 2007*)*.

AIF dapat memfragmentasi DNA dan memicu apoptosis langsung dengan menstimulasi caspase 3. Caspase-3 mendegradasi sel dan akhirnya menyebabkan kematian sel. Necroptosis terjadi karena keparahan stress oksidatif (Hong *et al.*, 2004).

Neuroglia penentu stroke patofisiologi yang sangat penting ialah astrosit karena selain kopling untuk neuron, astrosit menghubungkan sinyal pembuluh darah ke otak. Mereka memberikan perlindungan jangka pendek dengan melepaskan faktor pertumbuhan dan molekul lain yang memfasilitasi neurogenesis dan regenerasi di fase kronis (Anderson *et al.*, 2003).

Pada saat iskemia terjadi, bersama dengan pengurangan aliran darah otak dan kekurangan energi mikroglia mengalami perubahan morfologi (Davalos *et al.*, 2005;. Dunn *et al.*, 2001;. Gyoneva *et al.*, 2009; Masuda *et al*., 2011) dan Ketika *reperfusion* dimulai, mikroglia diaktifkan dalam penumbra dan mulai untuk memperluas tonjolan seluler menuju pembuluh darah yang berdekatan.

Selanjutnya, mikroglia ini mulai menelan sel endotel melalui fagositosis, yang memungkinkan masuknya komponen serum darah (Jolivel *et al*., 2015). Sehingga mungkin microglia melindungi otak saat terluka disaat makrofag merusak otak (Yamasaki *et al*., 2014). Mikroglia/makrofag adalah sel utama dalam sistem kekebalan tubuh organisme, dan mereka berperan penting dalam perbaikan CNS dan regenerasi (Hanisch dan Kettenmann, 2007). Akan tetapi,mikroglia / makrofag juga merupakan produsen utama proinflamasi sitokin, yang dapat sangat menghambat perbaikan otak dan neurogenesis (Ekdahl *et al*., 2003; Smith *et al*., 2012). Oleh karena itu, peran ganda mikroglia dan infiltrasi makrofag juga dapat menghambat restorasi otak setelah stroke.

Kinerja mikroglial dan makrofag yang seirama ini desebabkan oleh adanya bukti definitif dari analisis pemetaan yang menunjukkan bahwa mikroglia berasal dari makrofag primitive selama perkembangan otak (Ginhoux *et al*., 2010). Akan tetapi lingkungan dan perkembangan otak, membuat mikroglia mengalami perubahan beberapa aspek-aspek tertentu yaitu genetik atau karakteristik fungsionalnya sehingga hal ini yang membedakan microglia dari makrofag yang beredar pada organ lain (Graeber dan Streit, 2010), Setelah cedera otak terjadi, mikroglia akan mengubah morfologi mereka, mencakup perkembangan cabang motil atau migrasi somata (Gambar. 5) (Nolte *et al*., 1996; Stence *et al*., 2001) sifat mikroglial yang menjadi aktif terhadap kerusakan atau perbaikan jaringan otak banyak ditemukan di banyak di temukan di beragai penyakit seperti penyakit neurodegeneration, stroke, trauma dan tumor otak (Cunningham, 2013; d'Avila *et al.*, 2012; Müller *et al.*, 2015; Taylor & Sansing, 2013),

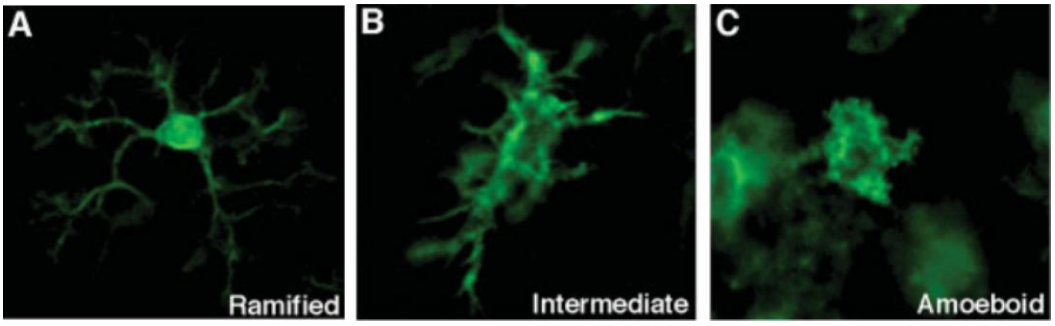

Gambar. 5. Mikroglia menunjukkan fenotipe morfologi yang berbeda (Thored *et al.*, 2009). (A-C) Photomicrographs menunjukkan contoh mikroglia diklasifikasikan menjadi tiga yang berbeda fenotipe: (A) bercabang, (B) menengah dan (C) amoeboid. (Xiong *et al.*, 2016)

Perubahan morfologi dan fungsi microglia meliputi pembesaran, penebalan, produksi protein proinflamasi, dan perubahan perilaku dalam proliferasi, migrasi, dan

fagositosis (Wang, 2010;. Zhou *et al.*, 2014), Kesimpulan, mikroglia seperti sel-sel kekebalan tubuh bawaan klasik otak, yang mampu kerusakan, perbaikan, fagositosis, dan produksi sitokin (Michell-Robinson *et al*., 2015).

Setelah terjadinya penurunan aliran darah, mikroglia ramified akan mengubah bentuk mereka menjadi bentuk amoboid dan mendekati dan menelan sel endotel dengan tujuan agar sel-sel darah dapat masuk kedalam otak karena, mikroglia yang aktif ditemukan diwilayah perihematomal 1 jam setelah stroke hemoragik (Zhao *et al*., 2007), Sebagai tambahan, morfologi mikroglia bercabang antara dan tikus manusia sangat mirip, hal ini menunjukkan fungsi yang seimbang dari mikroglia antara spesies (Torres-Platas *et al*., 2014).

Morfologi arborized atau ramified juga dianggap sebagai status yang sangat acitve dari mikroglia, yang memainkan peranan penting dalam pemantauan lingkungan mikro otak dalam parenkim sehat (Nimmerjahn *et al*., 2005), Menariknya, perubahan morfologi mungkin sesuai dengan perubahan fungsi mikroglia (Perry *et al*., 2010), dan perubahan fungsional microglial terkait dengan kerusakan otak atau perbaikan. Setelah diaktifkan, mikroglia menjadi morfologis yang dapat dibedakan dari makrofag diaktifkan setelah stroke,transformasi morfologi mikroglia aktif mungkin terkait transisi fungsional terhadap fagositosis dan produksi sitokin (Jin & Yamashita, 2016; Walker *et al.*, 2014). Produksi sitokin inflamasi, seperti TNF, IL-1, dan IL-6, adalah salah satu kemampuan yang paling penting untuk mikroglia / makrofag (Lambertsen *et al.*, 2012; Tomimoto *et al.*, 1996; Zhou *et al.*, 2014).

Pada suatu penelitian menunjukan bahwa subset nonoverlapping mikroglia dan makrofag menghasilkan IL-1b dan TNF-a setelah MCAO (Wang *et al.*, 2015). Pada proses ini molekul telah terbukti merangsang mikroglia/makrofag untuk menginduksi cedera inflamasi dan telah disebutnDAMPs (Gambar.6). Selain itu, ada DAMPs lain yang menghasilkan produk metabolik dari hematoma yang dilepaskan setelah terjadinya stroke hemoragik, termasuk induksi hemoglobin, heme, dan methemoglobin (Kwon *et al.*, 2015; Lin *et al.*, 2012; Wang *et al.*, 2014).

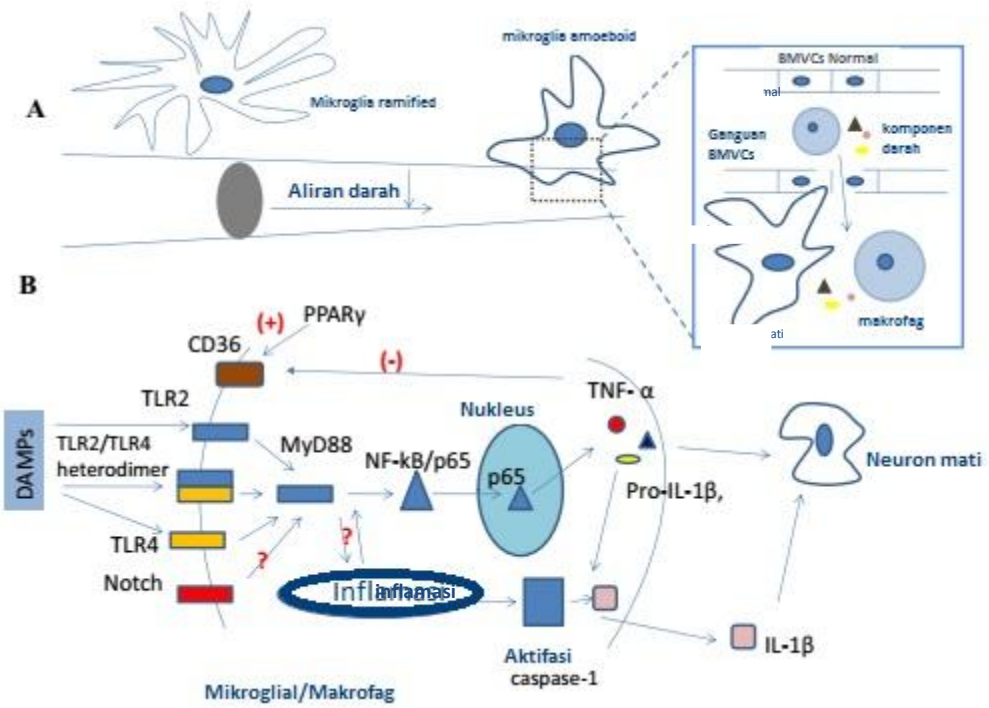

Gambar. 6. Mekanisme mikroglia / makrofag aktivasi di stroke (Xiong *et al.*, 2016).

Morfologi arborized atau ramified juga dianggap sebagai status yang sangat acitve dari mikroglia, yang memainkan peranan penting dalam pemantauan lingkungan mikro otak dalam parenkim sehat (Nimmerjahn *et al*., 2005), Menariknya, perubahan morfologi mungkin sesuai dengan perubahan fungsi mikroglia (Gomes-leal 2012). dan perubahan fungsional microglial terkait dengan kerusakan otak atau perbaikan. Setelah diaktifkan, mikroglia menjadi morfologis yang dapat dibedakan dari makrofag diaktifkan setelah stroke,transformasi morfologi mikroglia aktif mungkin terkait transisi fungsional terhadap fagositosis dan produksi sitokin (Jin & Yamashita, 2016; Walker *et al.*, 2014). Produksi sitokin inflamasi, seperti TNF, IL-1, dan IL-6, adalah salah satu kemampuan yang paling penting untuk mikroglia / makrofag (Lambertsen *et al.*, 2012; Tomimoto *et al.*, 1996; Zhou *et al.*, 2014).

Pada suatu penelitian menunjukan bahwa subset nonoverlapping mikroglia dan makrofag menghasilkan IL-1b dan TNF-a setelah MCAO (Clausen *et al*., 2008). Pada proses ini molekul telah terbukti merangsang mikroglia/makrofag untuk menginduksi cedera inflamasi dan telah disebutnDAMPs (Gambar 5). Selain itu, ada DAMPs lain yang menghasilkan produk metabolik dari hematoma yang dilepaskan setelah terjadinya stroke

hemoragik, termasuk induksi hemoglobin, heme, dan methemoglobin (Kwon *et al.*, 2015; Lin *et al.*, 2012; Wang *et al.*, 2014).

Studi klinis telah menunjukkan bahwa ekspresi TLR2 dan TLR4 secara signifikan lebih tinggi pada pasien stroke iskemik dan orang yang kekurangan asupan (Brea *et al*., 2011a).

TLRs adalah reseptor imun bawaan yang memainkan peranan penting pada saat peradangan (Kong & Le, 2011). Pada manusia, 11 jenis reseptor ini sudah pernah ditemukan, sementara 13 lainnya telah ditemukan pada tikus. TLRs yang berbeda telah telah di ketahui untuk membedakan dengan jenis patogen terkait molekul pola (PAMPs), misalnya virus, bakteri, jamur, dan parasit (Beutler, 2009; Kawasaki dan Kawai, 2014).

Jalur Notch signaling terlibat dalam aktivasi microglia dan proses neuroinflammatory (Yao *et al.*, 2013a; Yuan *et al.*, 2015).

Notch mempromosikan aktivasi mikroglia, memperparah cedera inflamasi, dan memperburuk kerusakan otak dan fungsional pada stroke iskemik (Arumugam *et al.*, 2006; Baik *et al.*, 2015; Wei *et al*., 2011b). Fenotipe M1 mikroglia / makrofag yang diinduksi misalnya dengan lipopolisakarida (LPS) terutama berperan merusak pada otak, sedangkan fenotipe M2 diinduksi oleh IL-4 berefek sebagai pemulihan saraf pada otak (Hu *et al*., 2015). Oleh karena itu, hasil ini menunjukkan bahwa, secara umum, mempromosikan M2 fenotip dan menghambat fenotip M1 dapat bermanfaat untuk pemulihan otak setelah stroke.

Jalur yang bertanggung jawab dalam penginduksian stoke adalah jalur ekstraseluler untuk transduksi sinyal intraseluler sebagai transisi karena Secara umum, LPS dan IL-4 dianggap sebagai pemicu klasik untuk M1 dan M2 fenotipe, (Gambar.7).

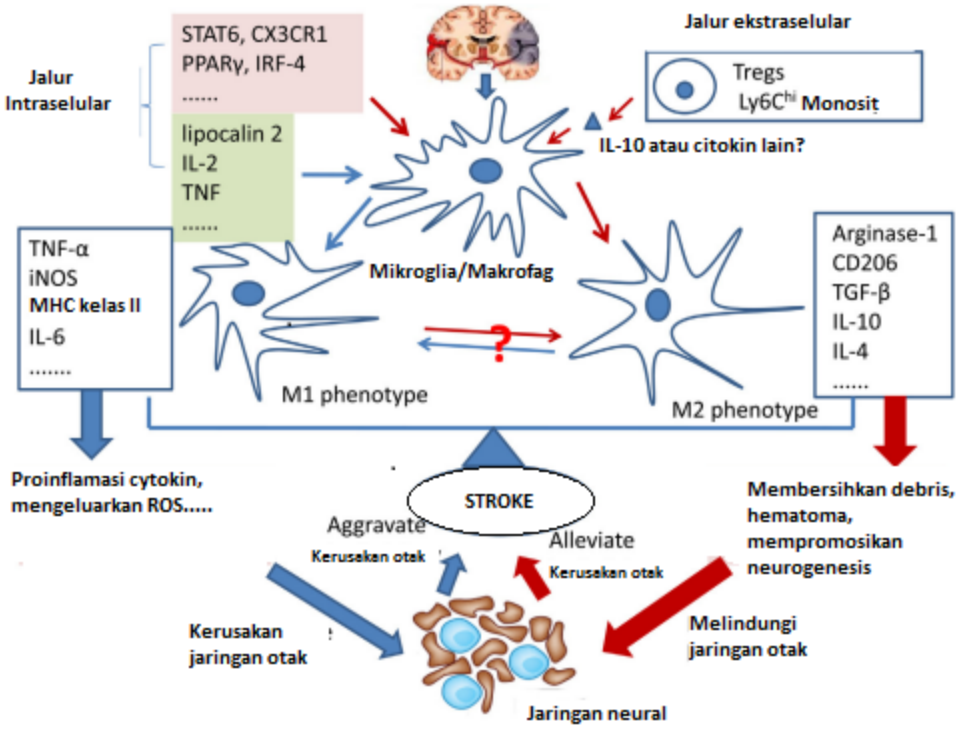

Gambar. 7. Faktor-faktor yang disebabkan oleh stroke mempromosikan mikroglia/makrofag fenotipik polarisasi dsan perubahan fungsional (Xiong *et al.*, 2016).

2.6 Proses neurogensis otak tikus stelah stroke

Pada saat setelah stroke, otak akan menghasilkan sejumlah besar neuron baru, kelangsungan akan tetapi kehidupan dan fungsi neuron ini terbatas (Gambar.8). Di tikus model MCAO,> 80% dari baru dihasilkan neuron striatal mati selama 2 minggu pertama setelah induksi MCAO (Arvidsson *et al*., 2002).Sehingga, proses neurogenesis endogen telah terbukti diinduksi oleh ICH antara 72 jam dan 7 hari setelah cedera, mayoritas sel baru ini tidak dapat bertahan lebih dari 3 minggu (Otero *et al.*, 2012). Hal ini di perkirakan akibat sulitnya sel bertahan akibat hubungan berkorelasinya dengan peradangan (Ekdahl *et al*., 2003).

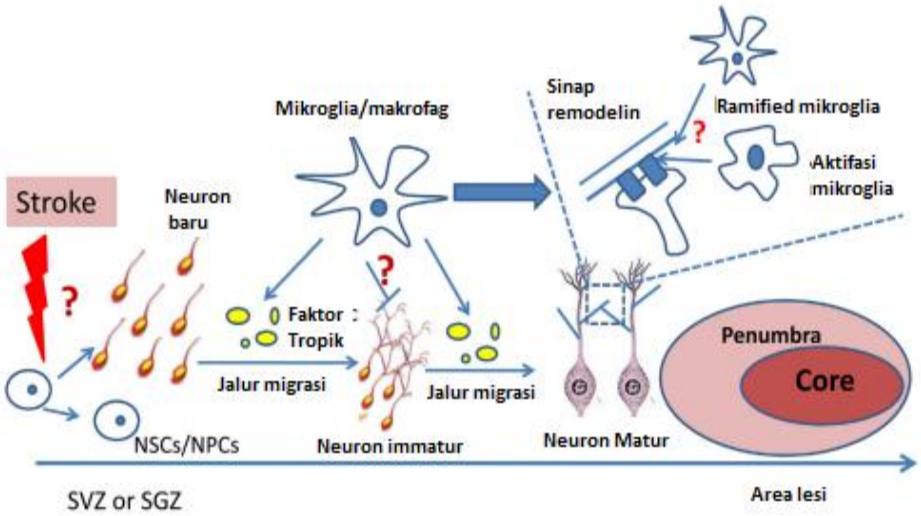

Gambar. 8. Mikroglia / makrofag terlibat dalam neurogenesis setelah stroke (Xiong *et al.*, 2016)

Kita ketahui bahwa peran mikroglia dan makrofag di neurogenesis stroke diinduksi oleh kompleks. Disamping itu mikroglia dan makrofag menghasilkan faktor trofik yang penting untuk migrasi neuron baru lahir; dan diaktifkan mikroglia/makrofag dimediasi oleh peradangan yang merugikan bagi proses neurogenesis dan kelangsungan hidup neuron baru lahir. Misalnya, penghambatan caspase-3 (Fan *et al*., 2014).

Selain itu astrosit juga akan berperan dalam pengaktifan astroglia, atau astrogliosis. Proses ini ditandai dengan peningkatan jumlah filamen intermediet yang disertai hipertrofi dan peningkatan jumlah astrosit. Peningkatan dari filamen intermediet, terutama *Glial fibrillary acidic (*GFAP) *protein* dan vimentin, merupakan penanda utama terjadinya proses astrogliosis. (Galou *et al.*, 1996)

GFAP sendiri adalah protein astosit otak yang spesifik dan dapat digunakan sebagai biomarker pada pemeriksaan stroke akut. GFAP adalah filamen intermediet utama pada astrosit matur dan GFAP memegang peranan yang cukup penting dalam integritas sitoskeleton astrosit . Proses astrogliosis reaktif yang kuat akan lihat dalam jumlah GFAP yang meningkat pada pewarnaan baik materi putih dan abu-abu (Voskuhl *et al.*, 2009)

Selain astrosit GFAP juga merupakan penanda dari perubahan yang terjadi pada oligodenrosit. Selain itu beberapa peeneliatian menyatakan bahwa konsisten dari beberapa lesi sclerosis adalah akumulasi dari astroglia reaktif hipertrofik, hal ini

immunostain intens untuk glial fibrillary asam protein (GFAP) dan juga menampilkan nestin immunoreactive dan vimentin (Voskuhl *et al.,* 2009)

Penelitian sebelumnya telah menunjukkan bahwa astroglia reaktif berasal dari proliferasi lokal astrosit penduduk di CNS luka trauma (Bush *et al.,* 1999)(Faulkner *et al.,* 2004)(Myer *et al*., 2006) O'Callaghan (1991) menyatakan bahwa GFAP merupakan penanda astrogliosis yang sensitif dan segera meningkat setelah terjadinya cedera. Peran dari astrosit sebagai pemain kunci dalam cidera lokal akan langsung aktif ketika dipicu oleh respon proinflamasi bawaan setelah terjadi CNS trauma dan stroke (Farina *et al*., 2007)

Bagi otak sebab jika pengaktifasian dari komponen glial ini berkepanjangan, maka astrogliosis akan, memperlambat perbaikan fungsional, menyekresikan senyawa neurotoksik dalam jumlah besar serta membahayakan dengan membatasi regenerasi akson (Araque, 2001).

TLRs telah terbukti tidak hanya memainkan peran penting dalam mengatur peradangan saraf (Akira & Takeda, 2004) tetapi juga memainkan peran penting dalam mempengaruhi neurogenesis (Okun *et al*., 2011).

2.6. Kerangka Teori

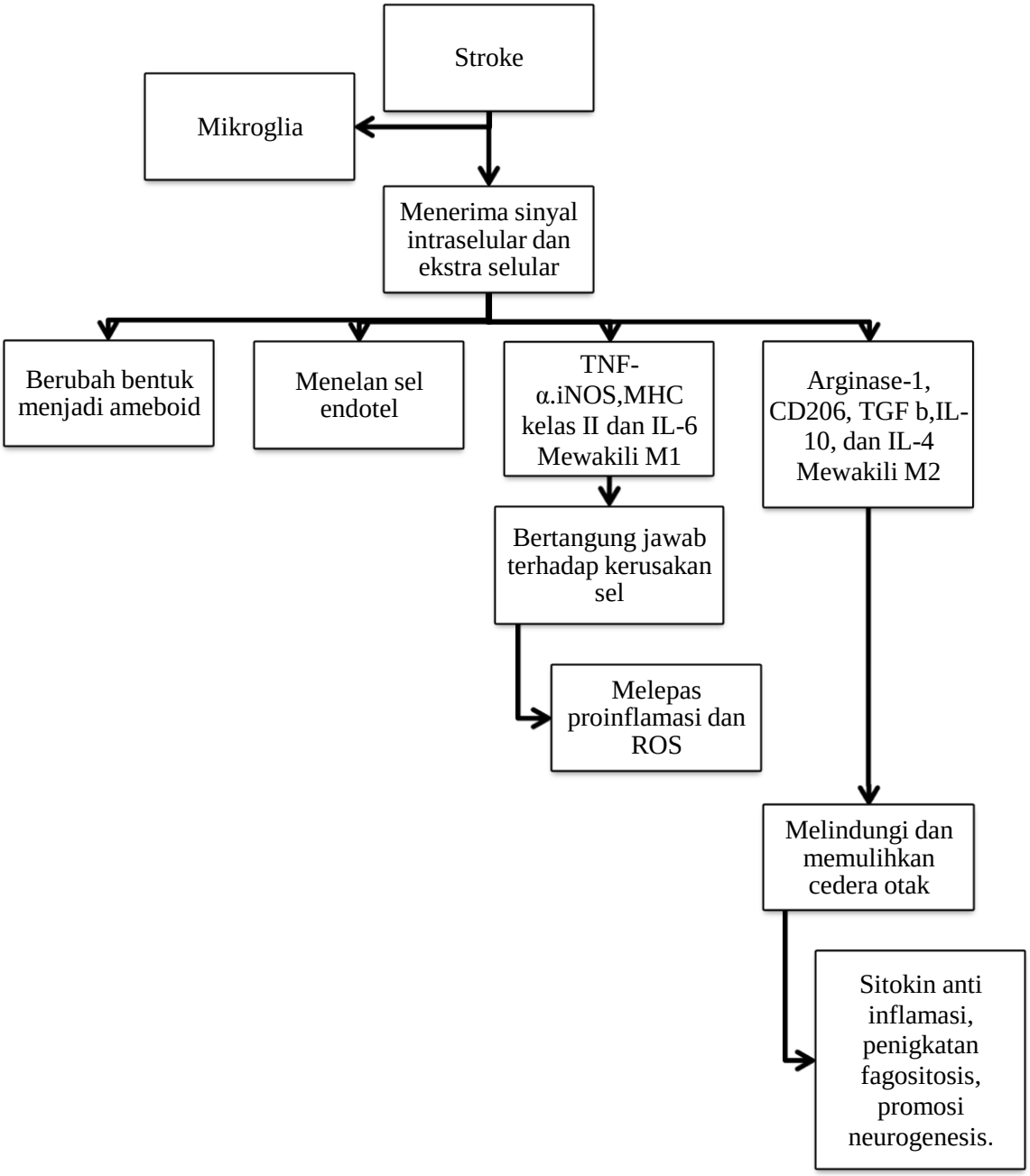

2.7. Kerangka Konsep

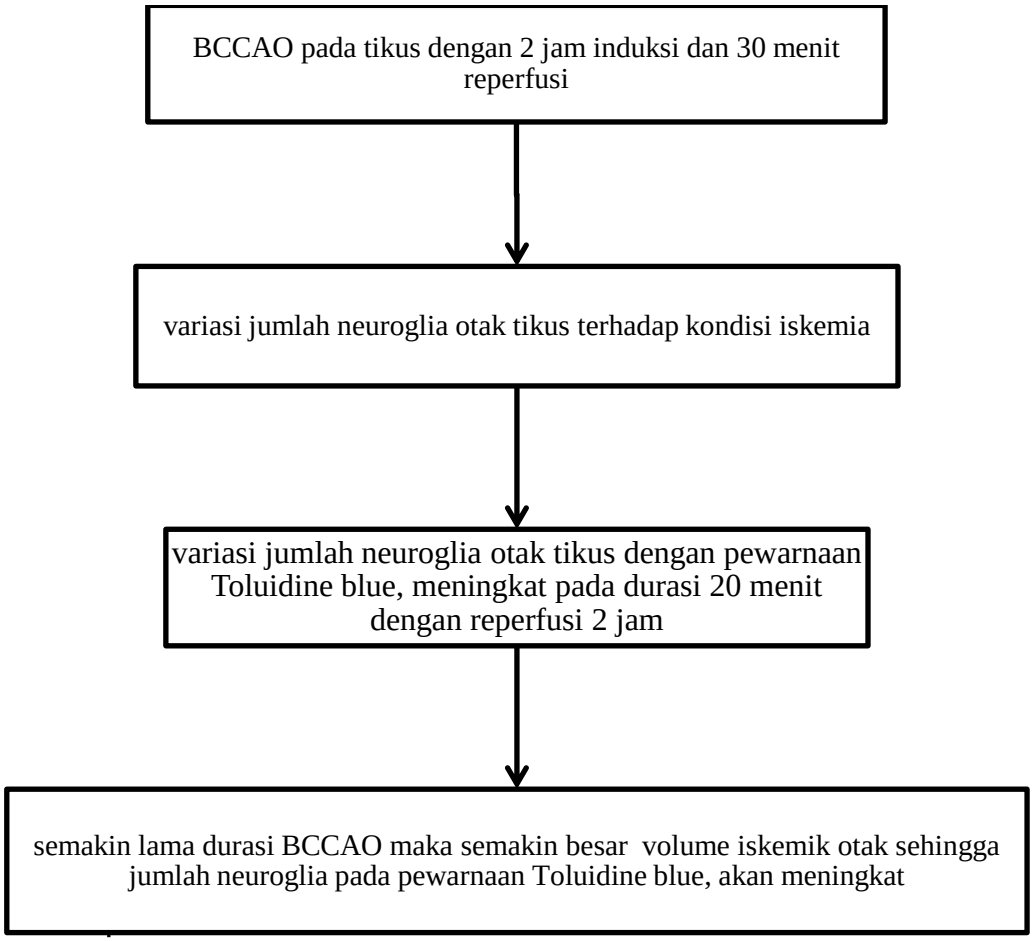

2.8. Hipotesis

Berdasarkan tinjauan pustaka dan kerangka teori maka hipotesis dalam penelitian ini adalah : Transien oklusi *arteria carotis communis bilateral*, selama 20 menit induksi dan 2 jam *reperfusion* mempengaruhi jumlah neuroglia *cotex prefrontalis* tikus (*Rattus norvegicus*).